Implantodontie 14 (2005) 56–61

ELSEVIER

Implantodontie
Implants et dentisterie esthétique

http://france.elsevier.com/direct/IMPLANT/

ARTICLE ORIGINAL

Utilisation thérapeutique de la toxine botulique dans le traitement d'entretien en implantologie dentaire

S. Ihde (Professeur associé)

Clinique de chirurgie dentaire, faculté de médecine, Palackeho 12, 77200 Olomouc, République tchèque

Disponible sur internet le 25 juillet 2005

MOTS CLÉS
Toxine botulique ;
Implantologie dentaire ;
Réduction des forces masticatoires ;
Phase d'entretien

Résumé L'usage des implants latéraux permet aujourd'hui de doter presque tous les patients de dentiers fixes à supports endo-osseux sans nécessiter d'augmentation des crêtes [1]. Il peut toutefois arriver que des implants initialement bien intégrés présentent une mobilité inattendue lors du fonctionnement effectif du système os–implant–restauration. De nombreux développements peuvent être impliqués ici et peuvent tous aboutir, isolément ou en combinaison, à une surcharge de l'interface entre l'os et l'implant endo-osseux [2]. Il en résulte dans un premier temps une mobilité accrue, sans que l'ostéo-intégration des implants au sens strict soit immédiatement compromise. Dans certains cas, la toxine botulique peut être employée à titre thérapeutique pour favoriser la stabilisation de l'interface entre l'os et les implants et la reminéralisation. Le présent article décrit certains aspects de la physiologie osseuse en vue de justifier l'utilisation de la toxine botulique dans le traitement de reprise, et les illustre de deux cas cliniques.
© 2005 Publié par Elsevier SAS.

Introduction

Même lorsqu'ils sont parfaitement et solidement intégrés, les implants dentaires latéraux peuvent être mobilisés pendant l'utilisation, au niveau soit des implants eux-mêmes, soit de l'ensemble du système os–implant–restauration. Ce phénomène peut avoir plusieurs causes :

- perte de dents ou de bridges dans les régions non implantées des mâchoires, entraînant des charges unilatérales et par conséquent une surcharge de l'interface os–implant ;
- allongement ou migration de certaines dents dans les régions non implantées de la mâchoire ; ce risque est particulièrement grand au niveau des troisièmes molaires mandibulaires ;
- luxation de l'articulation temporomandibulaire à la suite du relâchement spontané des muscles bloqués, pendant la phase d'utilisation fonctionnelle du système os–implant–restauration ;
- intrusion unilatérale d'un système os–implant–restauration du côté où les forces de mastication sont les plus importantes ou la résistance de l'os plus faible, avec pour conséquence, l'inclinaison du plan occlusal et l'apparition d'un côté de mastication préférentiel ;
- apparition de schémas masticatoires atypiques ou, à tout le moins, modifiés, entraînant un changement de répartition des zones 1 et 0 [1–3] dans l'os de la mâchoire implantée. La transition du schéma masticatoire d'un mouvement de meule postérieur à un mouvement antérieur est un exemple de ce type d'évolution.
- perte du support cortical de certains implants à la suite de changements morphologiques des os du crâne associés au fonctionnement de la mâchoire [4].

Dans le cadre de cette étude, nous avons observé que les implants ayant cicatrisé sans complications après insertion ont de grandes chances de retrouver leur stabilité après une surcharge et une mobilisa-

1158-1336/$ - see front matter © 2005 Publié par Elsevier SAS.
doi: 10.1016/j.implan.2005.05.004

tion de la superstructure. On suppose que la reminéralisation et le remodelage sont possibles tant que la matrice est peu minéralisée et ne s'est pas transformée en tissu de granulation à la suite d'une infection.

Dans ces situations, le traitement primaire consiste à supprimer immédiatement la cause de la surcharge. On peut pour cela ajouter des implants dans la mâchoire affectée. Si l'équilibrage des surfaces occlusales de la mâchoire opposée est insuffisant, il faut rétablir l'équilibre masticatoire fonctionnel au moyen d'une restauration. Enfin, il est souvent nécessaire d'ajuster l'angle fonctionnel masticatoire de Planas (AFMP) [5]. Cette mesure rétablit très rapidement une fonction symétrique. De ce fait, un schéma de minéralisation symétrique se recrée progressivement des deux côtés de la mâchoire et permet d'obtenir un ancrage uniformément solide du système os–implant–restauration dans tout l'os de la mâchoire.

Toutefois, même les forces masticatoires régulières et symétriques peuvent dépasser le seuil de charge au-delà duquel la reminéralisation de l'interface affaiblie au contact direct entre l'os et l'implant n'est plus correctement possible. Dans cette situation, il est très utile de réduire la force musculaire pendant une durée prolongée. Cette réduction peut être obtenue par l'injection de toxine botulique dans les grands muscles responsables de la fermeture des mâchoires.

Cas n° 1

Un patient âgé de 75 ans au début du traitement avait reçu six ans auparavant un bridge maxillaire céramométallique circulaire porté par une dent et un implant. Par la même occasion, la mandibule avait été restaurée et le dentier partiel mandibulaire refait afin d'adapter le plan occlusal, la courbe de Spee et l'inclinaison des cuspides. Peu après la première phase du traitement, le patient a été perdu de vue. Il ne s'est représenté qu'après que son bridge maxillaire se fut descellé, comme il l'avait lui-même remarqué.

L'examen clinique a montré que le recouvrement vertical antérieur s'était considérablement approfondi de sorte que, le schéma masticatoire s'était décalé vers l'avant. Il en résultait des forces de levier intempestives, grevant la capacité de régénération de l'os cortical notamment au niveau distal. L'approfondissement de l'overbite peut s'expliquer par une abrasion des dents de l'appareil mandibulaire, un basculement distal de l'appareil, l'allongement des dents antérieures mandibulaires et l'inclinaison du plan occlusal maxillaire à la suite du remodelage et de la résorption fonctionnelle de l'os de la mâchoire. Dans ce scénario, les implants de la mâchoire supérieure étaient restés intégrés mais suivaient l'évolution tridimensionnelle de leur position dans l'espace sous l'effet du processus de résorption.

La première étape du traitement a consisté à réajuster le plan occlusal, ce qui a nécessité des modifications du maxillaire et de la mandibule. La dent 13, naturelle, a été extraite et remplacée par un implant supplémentaire. Toutefois, les implants maxillaires, à l'exception de ce nouvel implant, étaient visiblement mobiles, et cette mobilité n'a pas diminué après la pose du nouveau bridge, même au bout de plusieurs semaines. Cette mobilité n'était toutefois pas douloureuse pour le patient.

Comme la fonction masticatoire était bien ajustée, nous avons soupçonné une parafonction nocturne susceptible d'expliquer la persistance de la mobilité des implants, compte tenu en particulier du développement extrême des masséters chez ce patient. Nous avons donc temporairement paralysé les masséters au moyen de toxine botulique (Dysport, Ipsen Pharma, 76259 Ettlingen, Allemagne) [6]. Au total, 400 unités de la préparation ont été injectées à parts égales dans les deux muscles, avec deux points d'injection de chaque côté pour obtenir une réponse des deux parties du muscle. Aucune activité des muscles traités n'a été observée lors des contrôles, à quatre jours puis à six semaines.

À huit semaines, la mobilité clinique avait considérablement diminué, ce qui peut être attribué à une minéralisation osseuse accrue de l'interface. Pendant les 12 mois suivant le traitement par la toxine botulique, le système implant–restauration s'est encore stabilisé, alors que l'examen clinique avait mis en évidence une régénération complète des deux masséters trois mois après le traitement. Le patient lui-même signalait que le bridge et les implants lui paraissaient plus stables que jamais auparavant.

Ce cas montre que si les restaurations sur implants sont perdues de vue pendant une période prolongée, plusieurs phénomènes peuvent se combiner pour produire des charges et forces de levier nocives entre les surfaces occlusales maxillaires et mandibulaires, au point de mobiliser les implants latéraux à la suite de la surcharge de l'interface osseuse (corticale).

Si les ajustements de l'occlusion destinés à modifier la fonction masticatoire sont insuffisants, une paralysie temporaire des muscles responsables de la fermeture de mâchoires peut réduire encore la charge sur l'interface os–implant et contribuer à stabiliser les implants latéraux lorsque toutes les causes de surcharge liées à la restauration ont été traitées.

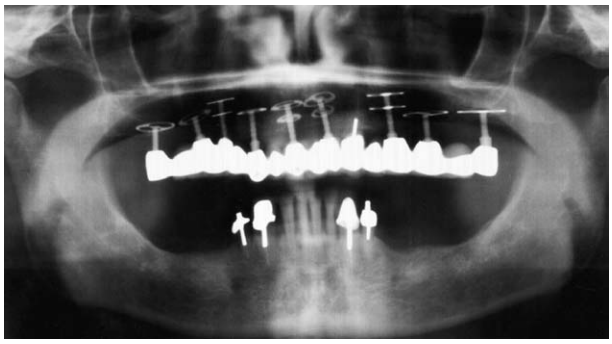

Figure 1 Panoramique après insertion de neuf implants basaux et restauration initiale.

Le cas présenté est intéressant en cela qu'il montre qu'une mobilisation massive du système implant–restauration peut se produire en cas de surcharge sévère, alors que neuf implants portés par 13 disques endo-osseux et une dent naturelle sont présents pour transmettre les charges. La contrainte de traction exercée sur la première molaire maxillaire a produit la porosité la plus prononcée et, de ce fait, la plus forte mobilité. Le grand nombre d'implants et d'interfaces de transmission des charges présents a facilité une reminéralisation rapide Figs. 1 et 2.

Cas n° 2

Un patient âgé de 58 ans, en bon état général, a dû subir l'extraction de plusieurs dents mandibulaires et maxillaires au cours d'une seule séance. Six implants endo-osseux (quatre maxillaires et deux mandibulaires) ont été posés dans le même temps. Le maxillaire et la mandibule ont été restaurés avec des bridges temporaires à long terme selon le protocole de mise en charge immédiate des implants latéraux. Après 12 mois, on a remarqué que le bridge temporaire maxillaire était nettement mobile bien que tous les implants lui fussent encore solidement fixés. Des contacts prématurés entre les deux bridges étaient apparus dans la région postérieure. De discrètes radiotransparences étaient visibles autour de tous les disques basaux maxillaires, ce qui a été interprété comme la présence d'une ostéolyse de surcharge.

Figure 2 Panoramique après extraction de 13 et de l'implant de 16 et remplacement par deux implants basaux supplémentaires.

Dans la mesure où quatre implants seulement avaient été posés initialement dans le maxillaire, alors qu'il y avait de la place pour un plus grand nombre d'implants, un traitement chirurgical et médicamenteux combiné a été défini avant la réalisation des restaurations définitives. Quatre implants latéraux supplémentaires ont été insérés et assemblés aux implants existants à l'aide d'un bridge circulaire. Par la même occasion, l'occlusion a été soigneusement ajustée, en particulier au niveau mandibulaire.

Lors de la pose du nouveau bridge maxillaire, 400 unités de toxine botulique au total ont été injectées dans les deux masséters. Aucune activité de ces deux muscles n'a été observée lors des contrôles à une semaine et à six semaines. La force musculaire s'est rétablie au bout de quatre mois, sans effets indésirables sur la stabilité du système implant–restauration. Aucun signe pathologique n'a été observé lors des contrôles pendant les deux ans qui ont suivi les développements décrits ici.

La seconde intervention chirurgicale a donné une nouvelle impulsion à un remodelage complet, ce qui explique que l'ensemble de l'os de la mâchoire soit à nouveau rempli d'ostéons, avec plus de succès et plus largement cette fois. On notera toutefois que grâce à leur plus grande stabilité, ce sont les *nouveaux* implants qui supporteront la majeure partie de la charge fonctionnelle masticatoire, dans une situation ou des implants légèrement mobiles sont reliés de manière rigide à de nouveaux implants stabilisés en première intention par un protocole de mise en charge immédiate. Cette situation ne favorise pas l'intégration des implants supplémentaires, ce qui peut constituer, en soi, une indication à l'usage thérapeutique de la toxine botulique.

Discussion

La phase d'utilisation fonctionnelle des systèmes os–implant–restauration à supports endo-osseux est souvent caractérisée par d'importantes modifications de la position relative des arcades dentaires, des segments ou de certaines dents. L'étendue et la séquence de ces changements sont imprévisibles, de sorte que les restaurations insérées doivent être surveillées et ajustées à intervalles réguliers. On peut encore moins prévoir les remaniements morphologiques de l'os de la mâchoire implantée, qui

résultent de différentes causes. Ces changements sont suivis passivement par les implants intégrés et, de ce fait, par les surfaces fonctionnelles des restaurations [7]. Outre la force masticatoire et la fonction masticatoire, l'âge du sujet, son état hormonal, ses prédispositions génétiques [8] ainsi que ses habitudes [9] et d'autres facteurs encore jouent un rôle dans la nature et l'étendue des remaniements [10,11]. Dans l'ensemble, ceux-ci dépassent souvent les connaissances des chirurgiens-dentistes et ce à quoi a pu les préparer leur pratique quotidienne des restaurations portées par les dents.

L'os péri-implantaire peut être affecté de deux manières différentes, quelle qu'en soit la cause, et les patients peuvent donc successivement se trouver dans deux situations :

- si l'interface os-implant est surchargée, l'os et l'implant peuvent se séparer, avec pour résultat une perte de la rétention positive. Par ailleurs, la surcharge peut entraîner des microfissures cumulées et créer un risque d'ostéolyse stérile de surcharge ;
- si les forces de traction régionales prédominent du côté de la sous-charge, les implants sont mobilisés même si leur ostéo-intégration se poursuit, parce que la capacité de charge du lit osseux lui-même a été modifiée par la porosité accrue de l'os. Du côté de la sous-charge, même les forces masticatoires modérées qui étaient bien tolérées auparavant peuvent causer ou favoriser une ostéolyse de surcharge à l'interface avec l'os, comme cela est décrit au point 1.

On peut critiquer l'approche thérapeutique mettant en œuvre la toxine botulique en arguant que les forces masticatoires reviendront à leur niveau antérieur une fois l'effet de l'injection passé et reprendront leur action délétère. À cela, nous répondrons que l'objectif thérapeutique n'est pas de réduire de façon définitive les forces masticatoires, mais de créer une situation de charge plus favorable pendant la durée limitée d'une phase d'élasticité accrue de l'interface osseuse, le temps que l'os se reminéralise et que l'implant se réintègre dans l'interface osseuse. Si on ne résout pas tout de suite les problèmes de contact prématuré et de mise en charge unilatérale à l'aide de la toxine botulique, la stabilisation du système os-implant ne sera pas durablement assurée et les causes d'instabilité persisteront.

Il semble que le traitement par la toxine botulique réduise les forces masticatoires à un niveau où elles stimulent la création d'un os interfacial plus densément minéralisé, même dans les régions d'élasticité accrue. Dans le même temps, les trajectoires de minéralisation globales sont soulagées de leurs contraintes, ce qui peut entraîner un plus fort remodelage dans ces zones et une redistribution des zones 0 et 1 [12]. Lorsque les forces masticatoires se rétablissent, la minéralisation de l'os de la mâchoire se remet à augmenter [13]. La qualité osseuse, mesurée en unités Hounsfield, est donc peu ou prou un critère du conditionnement de l'os et de sa mise en charge avant le bilan clinique et le traitement ultérieur, et non une indication de performances potentielles après implantation et mise en charge fonctionnelle. Il semble globalement judicieux de ne pas se limiter aux mesures histologiques de l'interface osseuse dans le cadre d'études scientifiques du comportement d'intégration des implants de tous types, mais de déterminer aussi le degré de minéralisation au niveau de l'interface dans des conditions expérimentales.

Des études histologiques ont montré qu'une intégration plus poussée est graduellement obtenue pendant la phase de fonctionnement réel des implants latéraux. L'os peut adopter plusieurs stratégies différentes : des mouvements d'excursion latérale de la tige filetée entraînent une apposition osseuse dans les parties verticales de l'implant. À l'intérieur même de l'os, la région d'adaptation osseuse peut être augmentée par le comblement des vides, par ostéoadaptation ou par une orientation de l'os médiée par le tissu conjonctif orienté suivant les lignes de force [14].

Les praticiens noteront que lorsque seuls les masséters sont traités, les contacts antérieurs augmentent généralement, en raison d'une légère dislocation antérieure de la mandibule. Ce changement doit être compensé en temps utile par de petits ajustements des surfaces occlusales. Il doit rester suffisamment d'espace antérieur libre pour les dents antérieures mandibulaires ou bien, cet espace doit être créé par un renforcement postérieur mandibulaire.

En outre, l'activité des muscles entraîne leur raccourcissement lorsque les forces masticatoires se rétablissent après que la toxine a fini d'agir. Les faces distales de la superstructure, entre lesquelles une relation verticale correcte s'était établie pendant que les muscles étaient inactifs, doivent être réduites à temps afin d'éviter une mise en charge excessive.

Il n'existe pas d'études visant à savoir s'il convient de traiter seulement les masséters ou, si les injections devaient aussi concerner certaines parties du muscle temporal, par précaution. L'auteur estime que le traitement bilatéral des masséters est généralement suffisant. Si les muscles temporaux sont particulièrement développés à l'examen ou, si l'atrophie osseuse de la mâchoire est exceptionnellement poussée, on peut sans doute envisager cette utilisation limitée de la

toxine botulique, en donnant cependant la priorité au traitement des deux grands muscles masticateurs.

L'auteur est d'avis que les stratégies thérapeutiques visant à réduire les charges à l'interface osseuse, par exemple l'utilisation d'intercepteurs, ne constitue pas une alternative viable au traitement décrit ici. Ces dispositifs utilisent en effet des stimuli d'origine musculaire concentrés sur un petit nombre de dents pour réduire les forces masticatoires en induisant une douleur. Or les implants sont dépourvus de propriocepteurs.

Les gouttières, les dispositifs d'électrostimulation nerveuse et autres traitements ne sont pas plus utiles. Ces approches ne produisent pas l'effet recherché, à savoir réduire la charge sur l'interface entre l'implant et l'os pendant une durée spécifique (environ deux mois).

La réintégration des surfaces des implants endo-osseux est très compromise en cas d'infection entraînant un remaniement granulomateux de l'interface osseuse. Reste à savoir si l'expérience acquise avec la toxine botulique au niveau des implants latéraux est transposable aux implants crestaux (implants-vis par exemple). La plus forte microrugosité des interfaces verticales de ces derniers favorise l'inoculation d'infections par des mouvements verticaux et leur progression rapide, ce qui réduit en théorie les chances de réintégration, même si l'on diminue la charge masticatoire.

Conclusion

Les systèmes os-implant-restauration peuvent être mobilisés par une surcharge ou une sous-charge de l'os péri-implantaire. L'usage de la toxine botulique permet de réduire l'influence indirecte de la charge masticatoire sur l'interface entre l'os et l'implant endo-osseux. Si les répartitions de charge délétères entre les surfaces occlusales des mâchoires sont éliminées, l'usage de la toxine botulique sur les grands muscles masticateurs peut créer un environnement favorable à la réintégration des implants et à la reminéralisation de l'os. Ce traitement vise à atteindre l'équilibre entre déminéralisation et reminéralisation. Il peut faciliter la décision lorsqu'il s'agit de savoir si un implant (latéral) en souffrance doit être extrait, et favorise les mesures de préservation de systèmes implant-restauration qui ne sont pas complètement stables à l'examen clinique à cause d'une surcharge masticatoire.

Références

[1] Scortecci G, Misch C, Benner K. Implants and Restorative Dentistry. Verlag Dunitz; 2001.

[2] Ihde S. Maintenance (Ch.26). Principles of BOI. Heidelberg: Springer Verlag; 2005 (in press).

[3] Mercier P, Lafontant R. Residual alveolar ridge atrophy: Classification and influence of facial morphology. J Prosthet Dent 1979;41:602-7.

[4] Baker LW. The influence of the forces of occlusion on the development of the bones of the skull. Int J Orthodontia, Oral Surgery, Rediography 1922;8(5):259-81.

[5] Planas P. La réhabilitation neuro-occlusale. Paris: Masson; 1982.

[6] Chikhani L, Dichamp J, Guilbert F, Bertrand J-C. Bruxisme, syndrome algodysfonctionel des articulations temporomandibulaires. Traitement par la toxine botulique. Étude sur 1150 cas. Implantodontie 2001;50:27-35.

[7] Ihde S. Adaptations fonctionnelles de la hauteur de l'os peri-implantaire après implantation de BOI dans la mandibule. Implantodontie 2003;12:23-33.

[8] Cusack S, Cashman KD. Impact of genetic variation on metabolic response of bone diet. Proc Nutr Soc 2003;62(4): 901-12.

[9] Minsk L, Polson AM. Dental implant outcomes in postmenopausal women undergoing hormone replacement. Compendium 1998;19:859-66.

[10] Dannuci GA, Martin RB, Patterson-Buckendahl P. Ovariectomy and trabecular bone remodelling in dog. Calcif Tissue Int 1987;40:194-9.

[11] Prentice A. Diet, nutrition and the prevention of osteoporosis. Public Health Nutr 2004;7(1A):227-43.

[12] Rubin CT, Lanyon LE. Regulation of bone formation by applied dynamic loads. J Bone Joint Surg 1984;66A:397-402.

[13] Maki K, Miller AJ, Okano T, Hatcher D, Yamaguchi T, Kobayashi H, et al. Cortical bone mineral density in asymmetrical mandibles: a three-dimensional quantitative computed tomography study. Eur J Orthod 2001;23:217-32.

[14] Ihde S. Histology of BOI-Implants (Ch.23). Principles of BOI; Chapter 23. Heidelberg: Springer Verlag; 2005 (in press).

Pour en savoir plus sur l'implantologie basale, vous pouvez lire

Donsimoni JM, Dohan D. Les implants maxillofaciaux à plateaux d'assise : concepts et technologies orthopédiques, réhabilitations maxillomandibulaires, reconstructions maxillofaciales, réhabilitations dentaires partielles, techniques de réintervention, méta-analyse. 1re partie : concepts et technologies orthopédiques. Implantodontie January-March 2004; 13(1):13-30.

Donsimoni JM, Bermot P, Dohan D. Les implants maxillofaciaux à plateaux d'assise : concepts et technologies orthopédiques, réhabilitations maxillomandibulaires, reconstructions maxillofaciales, réhabilitations dentaires partielles, techniques de réintervention, méta-analyse. 2e partie : réhabilitations maxillomandibulaires. Implantodontie January-March 2004; 13(1):31-43.

Donsimoni J-M, Dohan A, Gabrieleff D, Dohan D. Les implants maxillofaciaux à plateaux d'assise : troisième partie : reconstructions maxillo-faciales: Les implants maxillofaciaux à plateaux d'assise : concepts et technologies orthopédiques, réhabilitations maxillomandibulaires, reconstructions maxillofaciales, réhabilitations dentaires partielles, techniques de réintervention, méta-analyse. Implantodontie April–June 2004;13(2):71–86.

Donsimoni J-M, Dohan A, Gabrieleff D, Dohan D. Les implants maxillofaciaux à plateaux d'assise : concepts et technologies orthopédiques, réhabilitations maxillomandibulaires, reconstructions maxillofaciales, réhabilitations dentaires partielles, techniques de réintervention, méta-analyse. 4e partie : réhabilitations dentaires partielles. Implantodontie July–September 2004;13(3):139–50.

Donsimoni J-M, Gabrieleff D, Bermot P, Dohan D. Les implants maxillofaciaux à plateaux d'assise : concepts et technologies orthopédiques, réhabilitations maxillomandibulaires, reconstructions maxillofaciales, réhabilitations dentaires partielles, techniques de réintervention, méta-analyse. 5e partie : techniques de réintervention. Implantodontie October–December 2004;13(4):207–16.

Donsimoni J-M, Dohan A, Gabrieleff D, Dohan D. Les implants maxillofaciaux à plateaux d'assise : concepts et technologies orthopédiques, réhabilitations maxillomandibulaires, reconstructions maxillofaciales, réhabilitations dentaires partielles, techniques de réintervention, méta-analyse. 6e partie : une méta-analyse ? Implantodontie October–December 2004;13(4):217–28.

Available online at www.sciencedirect.com

SCIENCE DIRECT®